2020 年度　科目別国家試験対策講座　第 4 回　疾病の成り立ちと回復の促進　問題リスト

1）いわゆるマイナー疾患が頻出。過去に出題されたものは必ず確認を！

【106 AM76】人獣共通感染症で蚊が媒介するのはどれか。

1. Q 熱
2. 黄熱
3. 狂犬病
4. オウム病
5. 重症熱性血小板減少症候群〈SFTS〉

【102 PM 77】ヒト免疫不全ウイルス〈HIV〉が感染する細胞はどれか。

1. 好中球
2. 形質細胞
3. B リンパ球
4. ヘルパー〈CD4 陽性〉T リンパ球
5. 細胞傷害性〈CD8 陽性〉T リンパ球

【95 PM 21】クロイツフェルト・ヤコブ病で正しいのはどれか。

1. 現時点では根治療法がない。
2. 性的接触によって感染する。
3. 病原体はウイルスである。
4. 項部強直がみられる。

【109 AM 79】重症筋無力症で正しいのはどれか。

1. 男性に多い。
2. 心肥大を生じる。
3. 朝に症状が強くなる。
4. 自己免疫疾患である。
5. 70 歳以上に好発する。

【109 AM 27】小細胞癌で正しいのはどれか。

1. 患者数は非小細胞癌より多い。
2. 肺末梢側に発生しやすい。
3. 悪性度の低い癌である。
4. 治療は化学療法を行う。

2）実習で、画像検査結果を見ておこう！

【103 AM 50】検査で得られた画像を別に示す。

この検査はどれか。

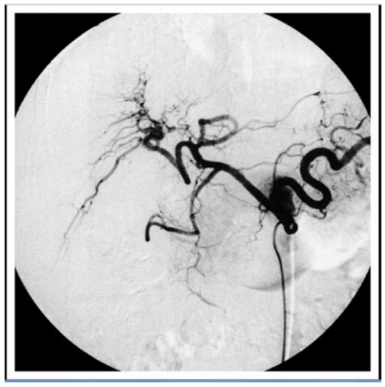

1. MRI
2. 血管造影
3. ヘリカル CT
4. シンチグラフィ

【104 AM 29】胸部エックス線写真を別に示す。

心胸郭比について正しいのはどれか。

1. 小さい。
2. 正常である。
3. 大きい。
4. 測定できない。

【104 AM 38】成人の立位の腹部エックス線写真を別に示す。
この所見から最も考えられる疾患はどれか。

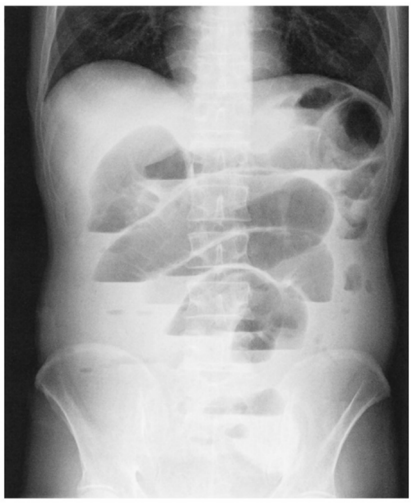

1. 胆石症
2. イレウス
3. 潰瘍性大腸炎
4. 十二指腸潰瘍

【105 AM 68】頭部 CT を別に示す。
出血部位について正しいのはどれか。

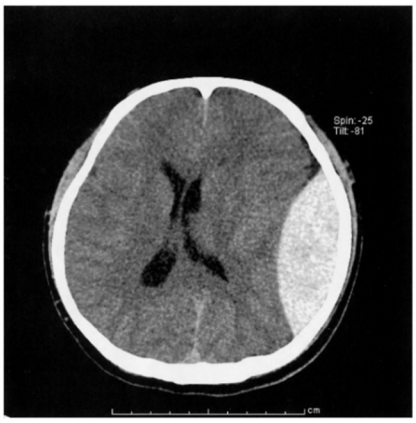

1. 皮下組織
2. 硬膜外腔
3. くも膜下腔
4. 脳実質内
5. 脳室内

3）心電図の基本を押さえよう！

【106 AM 34】ペースメーカー装着患者における右心室ペーシング波形の心電図を別に示す。心電図の記録速度は通常の 25mm/秒であり、矢印で示した小さなノッチがペースメーカーからの電気刺激が入るタイミングを示している。

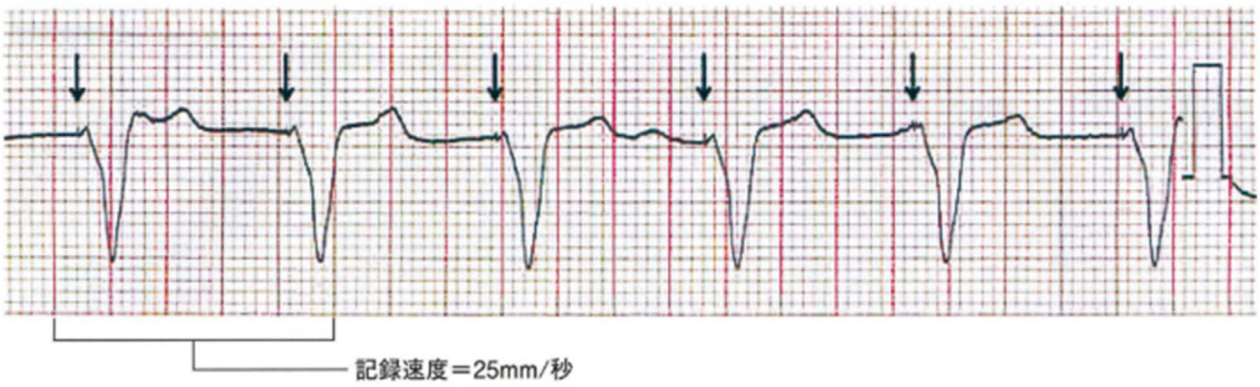

心電図波形によって計測した心拍数で正しいのはどれか。

1. 30/分以上、50/分未満
2. 50/分以上、70/分未満
3. 70/分以上、90/分未満
4. 90/分以上、99/分以下

【104 AM 87】心電図を別に示す。

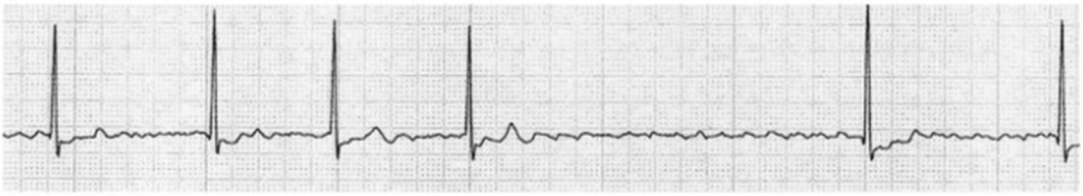

所見として正しいのはどれか。2 つ選べ。

1. R-R 間隔の不整
2. 細動波の出現
3. QRS 波の消失
4. ST の上昇
5. 陰性 T 波